

鳥取県胃がん検診実施に係る手引き

1 目的

胃がんの死亡率は全国的に減少傾向にあるが、依然として非常に高い状況にある。また、本県における胃がんの死亡率は全国的にみても高い状況にあり、胃がんの早期発見、早期治療を目的として次のとおり胃がん検診を実施することとする。

2 実施主体

県内市町村

3 検診の対象者

当該市町村の区域内に居住地を有する40歳以上の者（被用者職域等において事業主又は保険者が実施する検診で、この事業に相当する検診を受けることができる者を除く。）

また、受診を特に推奨する者を40歳以上69歳以下の者とする。ただし、対象者のうち、受診を特に推奨する者に該当しない者であっても、受診の機会を提供するよう留意する。

4 検診実施機関

下記に定める実施方法等で検診が実施できる検診機関とする。

5 実施方法

(1) 問診

問診は胃がん検診受診票〔以下「受診票」という。（様式例1）〕により、現在の病状、既往歴、家族歴、過去の検診の受診状況等について聴取する。

なお、他の医薬品に対し過敏症の既往歴のある者、喘息、アトピー性皮膚炎等過敏症反応を起こしやすい体質を有する者では、ショック、アナフィラキシー様症状が現れるおそれがあり、また、消化管内に造影剤が停留することにより、まれに消化管穿孔、腸閉塞、バリウム虫垂炎等を引き起こす場合があり、特に高齢者においては、より重篤な転帰をたどることがあるので、次の事項について別途聴取し、検査不適応と認められる者には検査を実施しない。

ア 過去の検査における造影剤のアレルギー症状の発生の有無

イ 消化管の閉塞等の症状の有無

ウ 過去の検査における造影剤の誤嚥の指摘の有無

エ 過去の検査における強度の便秘症状の発生の有無

オ 日常の排便状況（高齢者のみ）

(2) 胃部エックス線検査

① 胃部エックス線検査は、集団検診の場合は間接撮影又は直接撮影、医療機関検診の場合は直接撮影を用いるものとする。また、デジタル撮影装置を用いる場合は後述する間接撮影・直接撮影に対応する撮影法を用いて撮影を行うものとする。

② 間接撮影は、次の基準に合うものとする。

・ 7×7cm以上のフィルムを用いること。

・ 撮影装置は被曝線量の低減を図るため、I・I方式がのぞましい。

・ 撮影の体位及び方法は日本消化器がん検診学会「新・胃X線撮影法ガイドライン」改訂版（2011年）の対策型検診撮影法（別添1）によることとし、撮影枚数は8枚とする。

③ 直接撮影は次の基準に合うものとする。

・ 透視台の起倒が可能で透視下の圧迫が可能であること。

・ エックス線管は小焦点であること。（小焦点0.3mm、大焦点1mm以下であることがのぞましい。）

・ エックス線管球は短時間定格が充分大きく、撮影時の露出時間は0.05秒以下であることがのぞましい。

- ・ 撮影の体位及び方法は、原則として②間接撮影に準じて実施することとし、撮影枚数については、必要に応じて圧迫撮影を追加するものとする。
 - ④ 影剤の使用に当たっては、その濃度を適切に保つとともに、副作用等の事故に注意する。
 - ⑤ 検査後は、迅速に造影剤を排出する必要があるため、受診者の日常の排便状況に応じた下剤投与を行うとともに、次の事項について文書等により注意喚起する。
 - ア 十分に水分を摂取すること。
 - イ 検査日の就寝前までに排便のない場合は、重ねて下剤を服用すること。
 - ウ 検査日の翌朝までに排便のない場合又は腹痛等の消化器症状が現れた場合は、直ちに医療機関を受診すること。
 - ⑥ デジタル装置を用いる場合は、レーザー・イメージャーによりライフサイズのハードコピーを行うか、モニター診断の場合は2M以上の画素数のモニターを用いることが望ましい。
- (3) フィルムの読影及びモニター読影
胃部エックス線読影は、原則として、集団検診については鳥取県健康対策協議会胃がん検診読影委員会で行い、医療機関検診については鳥取県健康対策協議会胃がん検診読影委員会で行うか、十分な経験を有する2名以上の医師によって行うものとする。
- (4) 費用徴収（個人負担）
市町村の実情等を勘案し、費用徴収を行うことができるものとする。
- (5) 受診者への説明
がん検診の対象者自身が、がん検診の利益・不利益を考慮した上で受診を検討することが望ましい。そのため、検診の実施に当たっては、対象者に対してがん検診の利益・不利益の説明を行うこと。ただし、不利益の説明をするときは、指針に定めるがん検診の受診率低下を招かないよう、伝え方に留意が必要である。
- <がん検診の利益・不利益について>
- (利益の例)
- ・ 検診受診後のがんの早期発見・早期治療による死亡率減少効果があること
 - ・ 早期に発見できるために侵襲の軽度な治療で済むこと
 - ・ がん検診で「異常なし」と判定された場合に安心感を得られること等
- (不利益の例)
- ・ 偽陰性、偽陽性（また、その判定結果を受けて不安を生じることや、結果として不必要な精密検査を受ける場合があること。）、過剰診断、偶発症等

6 結果の判定

任意の2人以上の医師によるダブルチェック方式とし、判定基準は日本消化器がん検診学会による「胃X線検診のための読影判定区分アトラス（2017年）」、「新・胃X線撮影法ガイドライン改訂版（2011年）」（別添2）を適用する。

7 結果の通知及び指導

- (1) 検診機関は受診票等により検診結果を市町村へ報告する。
- (2) 市町村は検診機関からの報告に基づき、胃がん検診結果通知書（様式例2）により受診者に対し速やかに検診結果を通知する。
- (3) 「要精密検査」と判定された者については、胃精密検査紹介状（様式第1号）を作成し、鳥取県健康対策協議会（以下「健対協」という。）に登録されている胃がん検診精密検査登録医療機関（以下「精検機関」という。）で検査を受けるよう受診勧奨を行う。（様式例3）

8 精密検査結果の報告

精検機関は精密検査を受けた者の検査結果を、紹介状により市町村に報告する。

ただし、一次検診を財団法人鳥取県保健事業団（以下「事業団」という。）又は財団法人中国労働衛生協会（以下「中国労働衛生協会」という。）で受診した者の紹介状については事業

団又は中国労働衛生協会に返送し、事業団又は中国労働衛生協会が精検結果をとりまとめて市町村に報告する。なお、市町村が希望する場合には直接市町村に報告するものとする。

9 記録の整備

- (1) 市町村は、氏名、性別、年齢、住所、過去の検診受診状況、受診指導の記録、検診結果、精密検査の必要性の有無、精密検査受診の有無、精密検査の確定診断の結果等を記録するものとする。また、必要に応じ個人票を作成し、これらの情報について整理するほか、治療の状況や予後、その他必要な事項についても記録するものとする。
- (2) 市町村は、別に定める確定調査実施要領に基づき、精密検査の結果が、がんまたはがん疑いの者の紹介状の写し等を、11に掲げる報告に併せて、鳥取県福祉保健部健康医療局健康政策課を経由して健対協に提出するとともに、確定診断の結果、治療の状況等の把握に協力するものとする。ただし、事業団又は中国労働衛生協会は直接健対協に提出することとする。

10 精密検査未受診者受診勧奨

市町村は、精密検査未受診者の把握に努め、未受診者については、速やかに受診するように勧奨する。

11 検診結果の報告

市町村は、当該年度の胃がん検診の結果及び精密検査結果について、健康増進事業等健康診査実施状況調査表（様式第2号）により、下記により所轄保健所を経由し、鳥取県福祉保健部健康医療局健康政策課に報告する。

報告時期	報告対象者	備考
翌年度5月31日まで	3月31日までに精密検査を受診した者	中間報告
翌年度11月15日まで	10月31日までに精密検査を受診した者	最終報告

12 検診の評価、解析

検診結果及び確定調査の結果は、鳥取県生活習慣病検診管理指導協議会胃がん部会、鳥取県健康対策協議会胃がん対策専門委員会で検討する。

13 検診の精度確保

胃がん検診従事者の技術の向上を図ることにより、検診の精度確保を図るため、胃がん検診従事者講習会及び症例検討会を行う。

附 則

この要領は、平成10年度の検診から適用する。

附 則

この要領は、平成14年5月23日から施行し、平成14年度の検診から適用する。

附 則

この要領は、平成17年3月28日から施行し、平成17年度の検診から適用する。

附 則

この改正は、平成19年3月22日から施行し、平成19年度の検診から適用する。

附 則

この改正は、平成24年4月16日から施行し、平成24年度の検診から適用する。

附 則

この改正は、平成27年4月1日から適用する。

附 則

この改正は、平成31年4月1日から施行し、平成31年度の検診から適用する。

附 則

この改正は、令和4年度の検診から適用する。

附 則

この改正は、令和6年度の検診から適用する。

附 則

この改正は、令和7年度の検診から適用する。

胃がん検診受診票

整理番号 _____ 実施主体 _____

フリガナ	受診年月日			年	月	日
氏名	生年月日	M・T・S・H	年	月	日	才(男・女)
住所						

次の質問に答えて下さい。(問5～問9は胃X線検査受診者のみ答えて下さい。)

質問	答
問1 過去に胃がん検診を受けましたか。	はい(前回は 年 月頃) <input type="checkbox"/> いいえ <input type="checkbox"/>
問2 現在の胃腸症状は	良 <input type="checkbox"/> い <input type="checkbox"/> 普 <input type="checkbox"/> 通 <input type="checkbox"/> 悪 <input type="checkbox"/> い <input type="checkbox"/>
問3 胃腸病の既往歴は	あ <input type="checkbox"/> る <input type="checkbox"/> な <input type="checkbox"/> い <input type="checkbox"/>
(1) 胃、十二指腸潰瘍	歳
(2) 胃ポリープ	歳
(3) その他()	歳
()	歳
問4 親、兄弟にがん患者がいますか。	い <input type="checkbox"/> る <input type="checkbox"/> い <input type="checkbox"/> な <input type="checkbox"/> い <input type="checkbox"/>
続柄() 病名() 続柄() 病名()	
問5 過去の検査でバリウムのアレルギー症状がありましたか。	あ <input type="checkbox"/> る <input type="checkbox"/> な <input type="checkbox"/> い <input type="checkbox"/>
問6 消化管の閉塞などの症状はありますか。	症状あり <input type="checkbox"/> 既往症あり(年前) <input type="checkbox"/> 症状なし <input type="checkbox"/>
問7 過去の検査でバリウムなどの誤嚥を指摘されたことがありますか。	あ <input type="checkbox"/> る <input type="checkbox"/> な <input type="checkbox"/> い <input type="checkbox"/>
問8 過去の検査でバリウムによる排便困難など、強度の便秘症状になったことがありますか。	あ <input type="checkbox"/> る <input type="checkbox"/> な <input type="checkbox"/> い <input type="checkbox"/>
問9 日々の排便状況	(日に 回) その他()
問10 過去にピロリ菌(ヘリコクター・ピロリ菌)の除菌療法を受けましたか。	は <input type="checkbox"/> い <input type="checkbox"/> (成功・不成功・効果不明)
	い <input type="checkbox"/> い <input type="checkbox"/> え <input type="checkbox"/> わ <input type="checkbox"/> か <input type="checkbox"/> ら <input type="checkbox"/> な <input type="checkbox"/> い <input type="checkbox"/>

検査結果(実施した検査に○印をつけ、その結果を記入してください。)

胃 X 線 検 査	部位	1 噴門部 2 穹窿部 3 胃体部 B その他	4 胃角部 5 前庭部 6 幽門部	7 十二指腸球部 8 十二指腸 9 食道	1 小彎 2 大彎 B その他	3 前壁 4 後壁	5 全周	
	所見	01 開大 02 短縮 03 ポリープ様 04 レリーフ集中 05 ニッシュ様 06 レリーフ異常	07 フレック 08 彎入 09 伸展不良 10 変形 11 欠損様 12 辺縁不整	13 壁硬化 14 充盈不良 15 異常陰形 16 変形胃 17 胃外結石 18 ヘルニア	19 憩室 20 読影不能 99 その他			
	判定	1 精検不要(1-1胃炎・萎縮なし, 1-2慢性胃炎を含む良性病変(診断名:慢性胃炎疑い・その他()))						
	検診医療機関				読影医師名	()		
胃 内 視 鏡 検 査	病変部位	1 噴門部 2 穹窿部 3 胃体部 B その他	4 胃角部 5 前庭部 6 幽門部	7 十二指腸球部 8 十二指腸 9 食道	1 小彎 2 大彎 B その他	3 前壁 4 後壁	5 全周	
	1. 異常なし	2. 要治療 2-1胃がん(進行) 2-2胃がん(早期) 他医療機関紹介(機関名) 年 月 日						
	3. 再検査(胃がん疑い)	(紹介状送付) 年 月 日						
	その他	〈その他についての指示〉 a. 非上皮性悪性腫瘍 b. 胃腺腫 c. 胃ポリープ d. 粘膜下腫瘍 e. 胃潰瘍(活動性) f. 胃潰瘍(癒痕性) g. 十二指腸潰瘍(活動性) h. 十二指腸潰瘍(癒痕性) i. 慢性胃炎 j. 残胃 k. 食道疾患(逆流性食道炎・)						
組織診	無・有 結果 Group: X・1・2・3・4・5 その他							
特記事項								
検診医療機関				読影医師名	()			
施行医師名								

* X線検査と内視鏡検査の受診票を別にする場合

胃がん検診受診票

整理番号 _____ 実施主体 _____

フリガナ		受診年月日	年 月 日
氏名		生年月日	M・T・S・H 年 月 日 才(男・女)
住所			

次の質問に答えて下さい。

質 問	答		
問1 過去に胃がん検診を受けましたか。	はい(今回は 年 月頃)		いいえ
問2 現在の胃腸症状は	良 い	普 通	悪 い
問3 胃腸病の既往歴は	あ る	な い	
(1) 胃、十二指腸潰瘍	歳		
(2) 胃ポリープ	歳		
(3) そ の 他 ()	歳		
()	歳		
問4 親、兄弟にがん患者がいますか。	い る	い な い	
続柄 () 病名 ()	続柄 () 病名 ()		
問5 過去の検査でバリウムのアレルギー症状がありましたか。	あ る	な い	
問6 消化管の閉塞などの症状はありますか。	症状あり	既往症あり(年前)	症状なし
問7 過去の検査でバリウムなどの誤嚥を指摘されたことがありますか。	あ る	な い	
問8 過去の検査でバリウムによる排便困難など、強度の便秘症状になったことがありますか。	あ る	な い	
問9 日々の排便状況	(日に 回) その他 ()		
問10 過去にピロリ菌(ヘリコクター・ピロリ菌)の除菌療法を受けましたか。	は い(成功・不成功・効果不明)		
	いいえ	わからない	

検査結果(実施した検査に○印をつけ、その結果を記入してください。)

胃 X 線 検 査	部 位	1 噴門部 4 胃角部 7 十二指腸球部 2 穹窿部 5 前庭部 8 十二指腸 3 胃体部 6 幽門部 9 食道 B その他	1 小彎 3 前壁 5 全周 2 大彎 4 後壁	B その他	
	所 見	01 開大 07 フレック 13 壁硬化 19 憩室 02 短縮 08 彎入 14 充盈不良 20 読影不能 03 ポリープ様 09 伸展不良 15 異常陰形 04 レリーフ集中 10 変形 16 変形胃 99 その他 05 ニッシュ様 11 欠損様 17 胃外結石 06 レリーフ異常 12 辺縁不整 18 ヘルニア			
	判 定	1 精検不要(1-1胃炎・萎縮なし, 1-2慢性胃炎を含む良性病変(診断名:慢性胃炎疑い・その他())) 2 要精検(精検用紙送付 年 月 日)			
	検診医療機関			読影医師名	()
施行医師名				()	

年 月 日

様

市 町 村 名

胃がん検診結果通知書

過日実施しましたあなたの検診結果は、次のとおりでしたのでお知らせします。
(○印があなたの結果です。)

1 胃炎・萎縮なし（異常なし）

胃エックス線検査の結果、異常はありませんでした。

これからも年1回は検診を受けられるようお勧めします。

2 胃炎・萎縮なし（良性病変）（精密検査不要）

胃エックス線検査の結果、良性病変を認めましたが、「精密検査不要」となります。

これからも年1回は検診を受けられるようお勧めします。

3 胃炎・萎縮あり（慢性胃炎疑い）（精密検査不要）

胃エックス線検査の結果、慢性胃炎疑いを認めましたが、「精密検査不要」となります。

ただし、ピロリ菌に感染している疑いがありますので医療機関へ受診されませうお勧めします。

なお、受診される医療機関に指定はありませんが、この通知は紹介状ではありませんので通常診療となります。あらかじめご了承ください。

また、すでに除菌治療を行い、除菌成功者の方は、今回医療機関へ受診される必要はありませんが、今後も胃がん検診を受診されませうお願いします。

※ピロリ菌と胃がんとの関係

日本人における胃がん発がんの要因には複数あげられますが、主にピロリ菌感染によるものです。

しかし、感染者のすべてが胃がんになるわけではありません。治療（除菌）しないまま10年が経過した場合に胃がんを発生する確率が約2.9%とされています。

また、除菌治療することで、30～40%のリスクが軽減される報告がされています。

年 月 日

様

市 町 村 名

胃がん検診結果のお知らせ

過日あなたが受けられました胃がん検診の結果、「精密検査の必要あり」という結果でした。必ず精密検査を受けましょう。

精密検査をお受けになるときは、別紙の名簿のうち、希望される病院に前もって検査の日時などについてご相談の上、その指示によって検査を受けてください。

なお、この通知を受け取られた方は、胃に何らかの病気が疑われる方です。精密検査の結果、異常のない場合もありますので、念のため申し添えます。

精密検査当日は、次のことに気をつけてください。

- ※ 同封の紹介状をお忘れなく主治医に提出してください。
- ※ 保険証(マイナンバーカード、健康保険証等)を必ず持参してください。保険診療のため、自己負担金がかかります。

※お願い

平素から胃がん検診に御理解、御協力をいただき、ありがとうございます。検診結果は次のとおりでしたので、精密検査をお願いします。つきましては、御面倒ですが、精密検査の結果を御記入の上、御返送いただきますようお願いいたします。

胃精密検査紹介状

主治医様

年 月 日

市町村名

1 一次検診結果

検診実施機関

(検診年月日

No.

)

フリガナ 氏 名	生年月日	M・T S・H	年 月 日 歳 (男・女)
住 所			

所 見

読影医師名

()
()

2 精検結果 (該当に○印を付けてください。)

(1) 精検方法

- ① 内視鏡
- ② 組織診
- ③ その他 ()

(2) 診断名

- ① 胃がん
 - イ. 進行がん
 - ロ. 早期がん
 - ハ. 疑い
- ② 胃非上皮性悪性腫瘍
- ③ その他の悪性腫瘍 ()
- ④ 胃腺腫 (異形上皮) ・ポリープ
- ⑤ その他の隆起性病変
 - イ. 粘膜下腫瘍
 - ロ. その他
- ⑥ 胃潰瘍
 - イ. 活動性
 - ロ. 癒痕性
- ⑦ 十二指腸潰瘍
- ⑧ 慢性胃炎 {びらん +・-・不明}
- ⑨ その他の疾患 ()
- ⑩ 異常なし

病変部位 (主たるものについて)				
1. 噴門部	4. 前庭部	7. その他	イ. 大彎	ニ. 後壁
2. 胃体部	5. 幽門部		ロ. 小彎	ホ. その他
3. 胃角部	6. 十二指腸球部		ハ. 前壁	

3 今後の方針

- (1) 再検 (か月後) 3 他医療機関紹介先 ()
- (2) 治療 ① 否 2 治療

- ② 要
 - イ. 入院
 - ロ. 手術
 - ハ. 抗癌剤
 - ニ. 対症療法
 - ホ. 通院
 - ヘ. 放射線
 - ト. 薬物
 - チ. 他医療機関紹介
 - リ. その他

(病院)

来 院	年 月 日	診 断	年 月 日	来 院	年 月 日	診 断	年 月 日
精 検 医療機関 医師氏名				紹 介 先 医療機関 医師氏名			

対策型検診撮影法

従来より間接撮影方式として実施されている撮影法である。造影剤は 180~220 W/V% の高濃度低粘性粉末バリウム³³120~150 mL。胃部二重造影法による 8 体位を基準とする(食道部は透視観察または撮影)。

- (1)背臥位二重造影： 正面位または正面像 (体部-幽門部)
- (2)背臥位二重造影： 第 1 斜位 (幽門部-体下部)
- (3)背臥位二重造影： 第 2 斜位 頭低位 (体部-幽門部)
- (4)腹臥位二重造影： 正面位 頭低位 (体部-幽門部)
- (5)腹臥位二重造影： 第 1 斜位 (上部前壁-小彎)

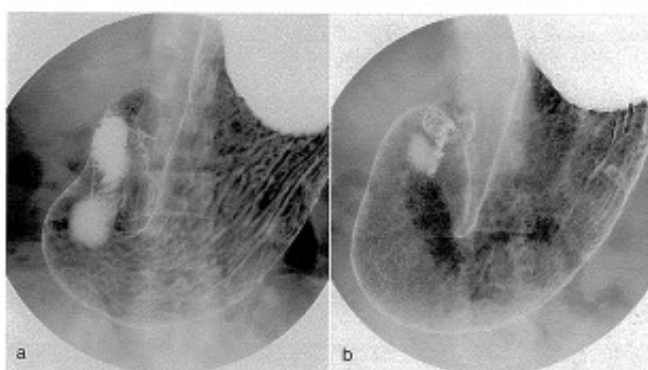


図 1-1 背臥位二重造影

a. 正面位

b. 正面像

体部から幽門部後壁を狙って撮影する。幽門部になるべくバリウムが残らないように注意する。a の背臥位二重造影の正面位は体位角度を正面位として撮影する。b の背臥位二重造影の正面像はいわゆる“胃の正面像”のことであり、胃角部小彎の辺縁が重ならないように体位角度を調節して撮影する。本基準では a の正面位と b の正面像のいずれを撮影してもよいことにした。

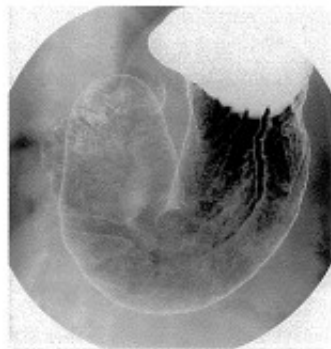

図 I-2 背臥位二重造影：第 1 斜位
幽門部小彎から体部大彎の後壁を狙って撮影する。十二指腸や椎体との重なりを避けたい。幽門部に余分なバリウムが残らないように注意する。

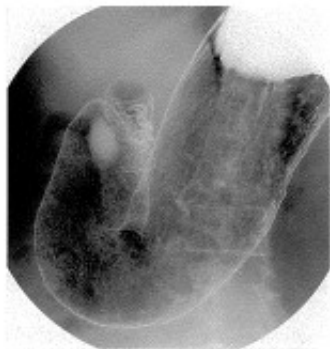

図 I-3 背臥位二重造影：第 2 斜位(頭低位)
幽門部大彎から体部小彎の後壁を狙って撮影する。頭低位の傾斜角度は 15~30°が目安。

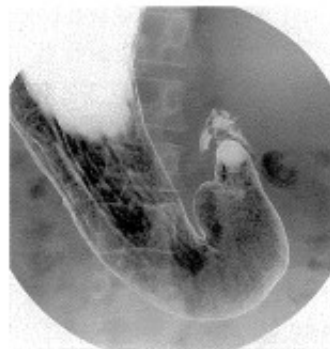

図 I-4 腹臥位二重造影：正面位(頭低位)
体部から幽門部の前壁を狙って撮影する。頭低位の傾斜角度は 30~45°。圧迫用のフトンを使用し、なるべく正面位で撮影する。圧迫用フトンの挿入位置は心窩部あるいは左季肋部を目安にする。胃の形によっては腹臥位第 2 斜位(腹臥位で身体の右側を挙上した体位)で撮影してもよい。

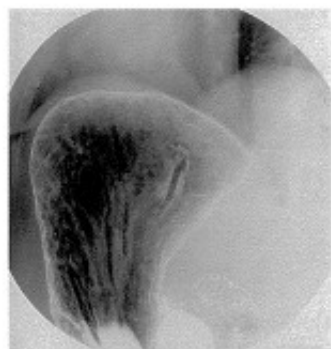

図 I-5 腹臥位二重造影：第 1 斜位(上部前壁-小彎)
上部前壁から小彎側を狙って撮影する。半臥位の傾斜角度は 20~30°が目安。

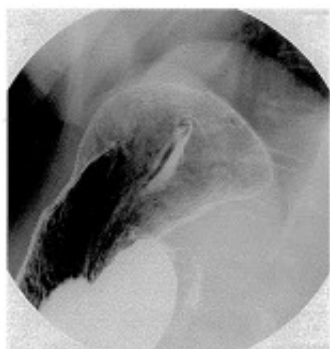

図 I-6 右側臥位二重造影(上部小彎)
胃入口部(小彎)を中心に前壁と後壁を狙って撮影する。撮影台の傾斜角度は水平位~15°とし、呼気の状態撮影する。左右の交互変換あるいは回転変換を追加し、特に前壁側の造影効果を上げるように留意する。

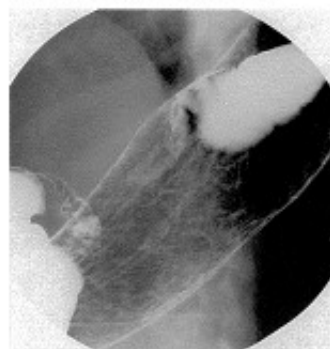


図 I-7 背臥位二重造影：第 2 斜位(体部後壁、振り分け)
体部小彎から後壁を狙って撮影する。右側臥位から背臥位に戻しながら、噴門部後壁や体部後壁に造影剤が流れるように体位と撮影台の傾斜角度、あるいは腹式呼吸を利用して調整する。撮影台の傾斜角度は水平位~30°を目安にする。

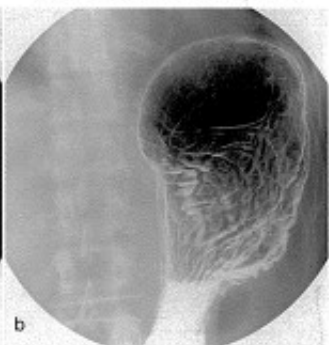
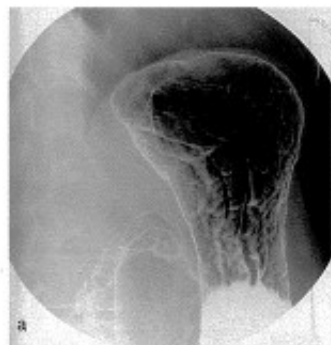


図 I-8 立位二重造影
a. 第 1 斜位(上部大彎)
b. 正面位(上部後壁)
立位第 1 斜位(a)は上部大彎、正面位(b)は上部後壁を狙った撮影である。立位第 1 斜位の体位角度は、十二指腸球部と体部が重ならない角度(およそ 45°)がよい。撮影の前にいったん正面位に戻し、第 1 斜位あるいは正面位で撮影台を立て、造影剤の流れを観察しバリウムが流れ切った直後を撮影する。

- (6)右側臥位二重造影： (上部小彎)
(7)背臥位二重造影： 第2斜位 (体部後壁、振り分け)
(8)立位二重造影： 第1斜位または正面位(上部大彎または後壁)

1 撮影のポイントと留意点

高濃度低粘性粉末バリウム¹⁾による撮影では、手際のない短時間の検査が求められる。頻回の体位変換は造影剤の過剰な付着をもたらし、微細粘膜病変の描出を妨げるからである。発泡剤(5.0g)で胃を膨らませると、抗コリン薬を使用しなくても数分間は胃蠕動を抑えられるので、その間に主要な撮影を終えることがコツである²⁾。

- ①発泡剤5.0gを水あるいはバリウム希釈液20mLで服用後、バリウムを全量飲む。その際、食道を透視下に観察する。55歳以上の男性では、特に注意深く観察する必要がある。
- ②胃部二重造影像の撮影前には造影効果を上げる目的で、水平位で背臥位から右側臥位方向への回転変換を3回行う(360°の回転変換)。さらに、撮影体位ごとに左右への交互変換あるいは回転変換を加える。回転変換法は身体能力に問題のない若年から壮年層が多い職種での検診に向いている。身体能力に応じて体位変換の方法を選択あるいは工夫する必要がある。
- ③最初に撮影する背臥位二重造影は、身体の正面位(図I-1a)、あるいは胃角部小彎の辺縁が重ならないように撮影するいわゆる胃角の正面像(図I-1b)のいずれでもよい。手技の簡明化と画像精度評価の立場³⁾からは“正面位”、胃X線検査・診断の歴史を重視する読影医の立場からは“正面像”の撮影が求められている。新・胃X線撮影法の基準では双方の立場に対応するために、正面位あるいは正面像のいずれで撮影してもよいことにした。
- ④腹臥位二重造影正面位(頭低位前壁撮影)では、原則として腹壁側に圧迫用のフトンを挿入する。挿入位置は、心窩部あるいは左季肋部を目安にする。
- ⑤最後に撮影する立位二重造影は、第1斜位(図I-8a)、あるいは正面位(図I-8b)のいずれでもよい。
- ⑥透視観察で異常所見に気づいたときは、1ないし2枚の追加撮影を行って病変をより正確に表現する。
- ⑦本基準にない撮影法あるいは撮影体位は、任意の撮影法あるいは撮影体位とし、追加撮影とは区別する。

間接エックス線写真読影の診断基準

診断基準	所見	指 示	精検方法
1	胃炎・萎縮の無い胃	精検不要	
2	慢性胃炎を含む良性病変	精検不要	
3a	存在が確実でほぼ良性だが、精検が必要な所見	要精検	エックス線又は内視鏡もしくは両者
3b	存在または質的診断が困難な所見	要精検	
4	存在が確実で悪性を疑う所見	要精検	エックス線・内視鏡を併用
5	ほぼ悪性と断定できる所見	要精検	

注1：診断基準1：まったく異常を認めないもの。

診断基準2：所見の描出が良好で精検不要な良性病変と診断可能なもの。

疾患名としては胃潰瘍癒痕、十二指腸潰瘍癒痕、胃ポリープ（主として過形成性ポリープ）、胃粘膜下腫瘍（SMT）等が含まれる。胃底腺ポリープも大きさや形態によってはカテゴリー2としてよい。

局所病変を伴わないが胃炎・萎縮ありと判定された場合は慢性胃炎としてカテゴリー2と診断する。

診断基準3a：病変の存在が確実でほぼ良性と判断できるが、完全には悪性を否定できないために要精検とする場合。無駄な精検を避けるためには、前歴との比較読影を活用すべきだが、初回受診者など、良性病変であってもカテゴリー3aと評価するのはやむを得ない。対策型検診の場合、要医療や経過観察といった管理区分は設定できないため、このような管理が必要な場合はカテゴリー3aとするのが妥当である。治療が必要な良性疾患はカテゴリー3aとして精検扱いにする。開放性潰瘍で治療が必要と判断される場合や、過形成ポリープなどで切除などの治療が望ましい場合、2cmを超えるようなSMTで精密検査が望ましい場合など、カテゴリー3aとする。

診断基準3b：悪性を否定できない何らかの所見があるが、①病変が確実に存在するとは判断できない所見（存在診断が不確実）や、②病変存在は確実だが良悪性判断が困難な所見（質的診断が不確実）につけるカテゴリーである。

病変存在が確実な場合は、できるだけカテゴリー3aまたは4をつけて安易に3bとしない。少しでも悪性を疑う場合は積極的にカテゴリー4をつける。

画質不良などで読影不能である場合にはカテゴリー3bとして精検扱いにしてよい。

胃角開大や辺縁不整などの間接所見のみで精検該当とする場合、病変存在は不確実なのでカテゴリー3bとする。良性・悪性を問わず、病変の存在を確実に指摘できるもので、必ず精検をうけるよう、特別に強力な指示を必要とする。

診断基準4：病変の存在が確実であり、悪性を疑うものはカテゴリー4である。悪性所見の描出が不十分でも悪性を強く疑う場合は積極的にカテゴリー4とする。とること。

診断基準5：悪性所見の描出が良好でほぼ悪性と判断できるもの。

進行癌に限らず、早期癌でも明らかな所見があればカテゴリー5としてよい。

施設によっては至急精検の管理区分を設けてもよい。

注2：上記診断基準4と5は、精検に際して、エックス線と内視鏡検査を併用することとし、また一見して明らかな進行がんを除き、できる限り精検を施行すること。

注3：実施主体または実施機関が要精検者を外部の精密検査医療機関に付託する際は、必ず診断基準を明記した検査依頼書あるいは間接エックス線写真を添付すること。

出典：・日本消化器がん検診学会 胃がん検診精度管理委員会. 胃X線検診のための読影判定区分アトラス. 南山堂, 東京, 2017.

・日本消化器がん検診学会 胃がん検診精度管理委員会. 新・胃X線撮影法ガイドライン改訂版(2011年), 医学書院, 東京, 2011.